

Der Adnexbefund

Kommission Qualitätssicherung der Schweizerischen Gesellschaft für Gynäkologie und Geburtshilfe

La version française suivra

Präambel

Aufbauend auf Evidence-based Medicine (EBM) sollen Guidelines eine Hilfeleistung und Orientierung für Diagnostik und Therapie an der individuellen Patientin erbringen. Die FMH legt Wert darauf, dass Guidelines insbesondere für die Ärzte in der Praxis, aber auch für den klinischen Bereich ihre Anwendung finden sollen. «Leitlinien» sind systematisch entwickelte Darstellungen und Empfehlungen mit dem Zweck, Arzt und Patientin bei der Entscheidung über zweckdienliche Massnahmen der Krankenversorgung (Prävention, Diagnostik, Therapie und Nachbehandlung) unter spezifischen klinischen Umständen zu unterstützen. Leitlinien stellen den Stand des Wissens über effektive und zweckdienliche Krankenversorgung zum Zeitpunkt der Veröffentlichung dar und wenden sich in erster Linie an den ärztlichen Bereich, erst sekundär an die Öffentlichkeit und die Versicherer. Wegen der Fortschritte der wissenschaftlichen Erkenntnisse müssen Leitlinien periodisch überarbeitet werden. Die Entscheidung darüber, ob einer bestimmten Empfehlung gefolgt werden soll, muss vom Arzt unter Berücksichtigung der bei der individuellen Patientin vorliegenden Gegebenheiten und der verfügbaren Ressourcen entschieden werden. Im Einzelfall müssen somit die aktuelle Situation der Patientin, ihr Umfeld, ihre sozioökonomische Situation, die Komorbidität und Nebendiagnosen, aber auch ihre ethische und religiöse Haltung mitberücksichtigt werden. Damit ist ein entscheidender ärztlicher Freiraum gegeben, welcher es überhaupt ermöglicht, Leitlinien in die Praxis umzusetzen. «Therapeutische Freiheit» bedeutet, dass der Arzt sowohl die Kompetenz hat wie auch die Verantwortung dafür trägt, dass die von ihm an der Patientin vorgenommene Diagnostik bzw. durchgeführte Therapie dem aktuellen Stand der Wissenschaft entspricht – therapeutische Freiheit somit gleichmassen als Freiheit wie auch als Verpflichtung, das Richtige zu tun.

Das Erstellen und die laufende Aktualisierung von Leitlinien erfordern hohe Kompetenz, Beharrungsvermögen und zeitlichen Einsatz. Vieles im Medizinberuf basierte schon immer auf Evidenz, neu sind eher die Methoden, Fortschritte und Kriterien, die eine Beurteilung der Validität von Studien und eine verständliche

Darstellung ihrer Resultate ermöglichen. Eine gute Leitlinie zeigt unter anderem auf, für welche Situationen sie Handlungsempfehlungen anbietet, wie aktuell die Handlungsanweisung ist, welche Grade der wissenschaftlichen Sicherung für jede einzelne Aussage besteht und inwiefern ihre Befolgung der Patientin voraussichtlich einen Nutzen bringen wird. Gute Leitlinien werden den Diskurs zwischen Medizin und Recht (decision making process) verbessern.

Experten

Dr. med. J. F. Delaloye (SGGG), Koordinator und Leiter der Expertengruppe; Prof. Dr. med. E. Dreher (SGGG), Dr. med. M. Eberhard (SGGG), PD Dr. med. M. Fehr (SGGG), Prof. Dr. med. U. Haller (SGGG), PD Dr. med. O. Köchli (SGGG), Prof. Dr. med. J. Torhorst (SGP).

Fachgruppen

Schweizerische Gesellschaft für Gynäkologie und Geburtshilfe (SGGG), Schweizerische Gesellschaft für Pathologie (SGP).

1. Einführung

1.1 Relevanz des Themas

Adnexbefunde sind von klinischer Bedeutung und sind entweder genitalen Ursprungs (vom Ovar, von der Tube, paratubär oder vom Uterus) oder haben einen extragenitalen Ursprung (vom Darm oder extraperitoneal). Jedes Jahr werden in der Schweiz 620 neue Ovarialmalignome diagnostiziert. Dies entspricht 18 Krebsfällen pro 100000 Frauen. Meistens sind die Frauen bei Auftreten von Ovarialmalignomen zwischen 60 und 80 Jahre alt; jedoch ist eine von sechs Frauen unter 50 Jahren betroffen [1].

Ein Adnexbefund kann entweder einer funktionellen Zyste (Follikelzyste oder Gelbkörperzyste) entsprechen oder eine organische Zyste (Endometriom) bzw. einen eigentlichen Tumor (benigne, Borderline oder maligne) darstellen.

Ein tubärer oder paratubärer Befund kann folgenden Veränderungen entsprechen: embryonale Reste, Extrauterin gravidität, Abszess, Sactosalpinx, Tumor. Ein parauteriner Befund entspricht oft einem Myom. Beispiele für extragenitale Befunde sind Skybala oder eine Becken- niere.

1.2 Ziel der Empfehlungen

Die Empfehlungen enthalten alle relevanten Möglichkeiten der Diagnostik und Behandlungskonzepte. Die Malignome und prä malignen Veränderungen sollten damit erkannt werden. Darüber hinaus soll auch die Rate von unnützen Operationen bei funktionellen Zysten und Retentionszysten gesenkt werden. [2, 3].

1.3 Methode

Die Kommission Qualitätssicherung der SGGG hat eine Arbeitsgruppe aus Ärzten gebildet, welche in Universitätskliniken oder in Regional spitälern arbeiten. Die vorliegenden Guidelines basieren auf einer Literaturrecherche, welche mit Hilfe der Medline-Datenbank für den Zeitraum 1988–2002 durchgeführt wurde. Die Aussagen wurden entsprechend der Klassifikation der Canadian Task Force on the Periodic Health Examination [4] beurteilt, klassifiziert und ausgewertet. (E1, E2, E3 oder E4). Der Evidenzgrad E5 wird nicht speziell vermerkt (siehe Kasten).

Nach Verabschiedung durch die Kommission Qualitätssicherung wurden die Leitlinien während 3 Monaten von 58 Ärzten/Ärztinnen für Frauenheilkunde sowie Allgemeinmedizin im klinischen Test überprüft und schliesslich unter Berücksichtigung dieser Erfahrungswerte dem Vorstand der SGGG zur Verabschiedung und Weiterleitung an die Guidelineskommission der Verbindung der Schweizerischen Ärztinnen und Ärzte FMH unterbreitet.

1.4 Aktualisierung

Eine Überarbeitung der Guidelines ist zwei Jahre nach der Publikation vorgesehen.

1.5 Implementierung

Die Implementierung der Guideline erfolgt über Publikationen in den Printmedien, Verbreitung durch Internet, Aufnahme durch die Akademie für Fortbildung der Schweizerischen Gesellschaft für Gynäkologie und Geburtshilfe (SGGG) und Einsatz in den Weiter- und Fortbildungsveranstaltungen der SGGG. Jedes Mitglied der SGGG erhält ein Exemplar zugestellt.

2. Zusammenfassung der Empfehlungen

Diese Empfehlungen beziehen sich auf Patientinnen mit symptomatischen oder asymptomatischen Adnextumoren.

1. Die Abklärung beginnt mit der Anamnese.
2. Das Ziel der Untersuchung ist die Unterscheidung zwischen gutartigem und bösartigem Adnexbefund.
3. Die Sonographie ist die apparative Abklärungsmethode der Wahl. Sie erlaubt, die Grösse, die Morphologie und den uni- oder multilokulären Charakter des Adnexbefundes sowie das Vorhandensein von Aszites zu bestimmen.
4. Die Verwendung morphologischer Ultraschallkriterien erlaubt, einen Score zu erstellen (z. B. Sassone oder Mainz), der die Evaluation eines Adnexbefundes ermöglicht.
5. Die Dopplersonographie erlaubt die Erkennung von rasch wachsenden Adnexbefunden. Aufgrund der Spezifität ist sie nur in der Postmenopause anwendbar.
6. In der Prämenopause bestimmt man bei einer Amenorrhoe das β -HCG im Urin bzw. im Serum.
7. Der CA-125-Serumwert darf nicht als alleiniger Früherkennungstest verwendet werden.
8. Ein gutartiger Adnexbefund sollte nach 6 – 9 Wochen sonographisch nachkontrolliert werden (bei der prämenopausalen Frau in der ersten Zyklusphase).
9. Ein verdächtiger Adnexbefund (wahrscheinlich gutartig oder wahrscheinlich bösartig) muss mittels Laparoskopie weiter abgeklärt werden.
10. Ein gutartiger oder wahrscheinlich gutartiger Adnexbefund wird in der Prämenopause durch Befundausschälung und in der Postmenopause durch eine Adnexektomie behandelt. In der Postmenopause kann eine beidseitige Adnexektomie vorgeschlagen werden.

Grad der Evidenz (Canadian Task Force on the Periodic Health Examination) [4]

Grad I (E1): Die Evidenz ist aufgrund randomisierter kontrollierter Studien (oder Meta-Analysen) von genügendem Umfang derart, dass die Gefahr, dass sie falsch positive oder falsch negative Resultate beinhalten, gering ist.

Grad II (E2): Die Evidenz E2 basiert auf randomisierten, kontrollierten Studien, welche jedoch zu klein sind, um ihnen Grad I zuzusprechen; sie können positive Trends, welche jedoch statistisch nicht signifikant sind, oder gar keine Trends zeigen. Sie sind mit einem hohen Risiko falsch negativer Resultate verbunden.

Grad III (E3): Die Evidenz E3 basiert auf nicht randomisierten Kontroll- oder Kohortenstudien, Fallserien, Fallkontrollstudien oder Querschnittstudien.

Grad IV (E4): Die Evidenz E4 basiert auf der Meinung angesehener Experten oder Expertengremien, wie sie in publizierten Konsensuskonferenzen oder in Guidelines angegeben werden.

Grad V (E5): Die Evidenz E5 basiert auf der Meinung derjenigen Personen, welche diese Guidelines geschrieben oder aktualisiert haben, beruhend auf ihrer Erfahrung, ihrer Kenntnis der einschlägigen Literatur und der Diskussion mit ihren Fachkollegen.

11. Bei einem möglicherweise bösartigen Adnexbefund soll sowohl in der Prä- wie in der Postmenopause die Adnexektomie erfolgen.
12. Die Entfernung eines Adnexbefundes während einer Laparoskopie muss immer in einem Begebeutel erfolgen.
13. Ein bösartiger Adnexbefund bedarf einer medianen Laparotomie.
14. Die alleinige Zystenpunktion und die alleinige endoskopische Inspektion des Zystenbalges gilt nicht als adäquate Therapie. Das Morcellement eines Adnexbefundes soll nicht durchgeführt werden.
15. Die Zeitspanne zwischen der Ruptur eines bösartigen Ovarialbefundes im Stadium I bis zur definitiven Laparotomie sollte 8–14 Tage nicht überschreiten.

3. Abklärungen und weiteres Vorgehen

3.1 Die Abklärung eines Adnexbefundes beginnt mit der Anamnese

Die Kenntnis des Zeitpunktes der letzten Menstruation ist essentiell. Es ist wichtig zu wissen, ob eine Patientin prä- oder postmenopausal ist, ob ihr Zyklus regelmässig ist und ob sie schwanger ist.

Das Risiko eines Malignoms steigt mit dem Alter. Die meisten Frauen, die einen malignen Ovarialtumor entwickeln, haben keine erkennbaren Risikofaktoren [3].

Im weiteren sind die Symptome von Interesse. Bestehen Schmerzen, kam es zu einer Zunahme des Abdomenumfangs, zu Appetitverlust, zu Obstipation oder zu Gewichtsverlust? Ein Adnextumor ist häufig asymptomatisch [5] [3].

3.2 Das Ziel der klinischen Untersuchung ist die Unterscheidung zwischen gutartigem und bösartigem Adnexbefund

Die klinische Untersuchung besteht aus der Palpation des Abdomens sowie aus der bimanuellen rektovaginalen Untersuchung. Dadurch soll festgestellt werden, ob ein Adnexbefund einseitig oder beidseitig palpabel ist, ob er mobil ist und wie seine Oberfläche und seine Konsistenz beschaffen sind [5]. Allerdings werden Befunde von 4 bis 6 cm, respektive von 6 bis 8 cm, nur in 33 % bzw. 75 % durch Palpation erkannt [6] [3]. Die Sensitivität der bimanuellen rektovaginalen Palpation wird auf 15 bis 36 % geschätzt [7] [3].

3.3 Die Sonographie ist die apparative Abklärungsmethode der Wahl. Sie erlaubt, die Grösse, die Morphologie und den uni- oder multilokulären Charakter des Adnexbefundes sowie das Vorhandensein von Aszites zu bestimmen

Zur Abklärung eines Adnextumors ist weder eine Computertomographie (CT) noch eine Magnetresonanztomographie (MRI) notwendig.

Grösse

Mit zunehmender Grösse eines Adnexbefundes steigt das Risiko für Malignität. Es beträgt 1,9–13,9 % bei einem Adnexbefund von 5 cm Durchmesser, 7–35,6 % bei 5–10 cm Durchmesser und 12,5–71,8 % bei einem Tumor von über 10 cm Durchmesser [8–10] [3].

Lokularität und Septen

Ein multilokulärer zystischer Adnexbefund ist definiert durch das Vorhandensein von mehreren Kompartimenten, welche durch Septen abgegrenzt sind. Es kann schwierig sein, einen mehrkammerigen zystischen Adnexbefund von einem polyzystischen Ovar zu unterscheiden. Ein multilokulärer zystischer Adnexbefund hat ein deutlich höheres Malignitätsrisiko. Dieses Risiko ist bei einem unilokulären zystischen Adnexbefund 0–6,1 % und bei einem multilokulären zystischen Adnexbefund 18–37 % [8–14] [3].

Echogenität

Die Echogenität des Adnexbefundes wird durch dessen Inhalt bestimmt. Aufgrund der Echogenität kann unterschieden werden, ob ein zystischer Adnexbefund nur Flüssigkeit oder auch solide Strukturen beinhaltet. Ein seröser, zystischer Adnexbefund ist echofrei. Ein muzinöser Inhalt hat einen gräulichen Aspekt. Demgegenüber erscheinen solide Strukturen (z. B. ein Zahn) hyperechogen und können einen Schallschatten haben [11]. Dieses Phänomen sieht man bei 82 % der Teratome und bei 28 % der Borderline- und malignen Tumore [15] [3].

Wanddicke und Septen

Ein gutartiger zystischer Adnexbefund ist dünnwandig und glatt. Maligne Tumoren haben dickere und unregelmässige Wände und Septen. Definitionsgemäss gilt ein Septum von mehr als 3 mm als dick. Diese Kriterien sind nicht immer Zeichen einer Malignität, da auch die Wände eines Teratoms und eines Endometrioms dick sein können [15]. [3]

Papilläre Auflagerungen, intrazystische Vegetationen

Intrazystische Vegetationen (papilläre Auflagerungen) bestehen aus einem unterschiedlich dichten Stroma, bedeckt von Epithel. Papilläre Auflagerungen sind mit einem Risiko für Malignität von 40,5 bis 83,7% behaftet. Je mehr papilläre Auflagerungen vorhanden sind, desto grösser ist das Malignitätsrisiko [11]. $\epsilon 3$

Alle Studien zusammengefasst hat die transvaginale Ultraschalluntersuchung eine Sensitivität bezüglich Malignomen von 69 bis 98 %, eine Spezifität von 52 bis 91,2 %, einen positiven prädiktiven Wert von 37 bis 60 % und einen negativen prädiktiven Wert von 92,6 bis 100 % [15–27]. $\epsilon 3$

3.4 Die Verwendung morphologischer Ultraschallkriterien erlaubt einen Score zu erstellen (z. B. Sassone oder Mainz), der die Evaluation eines Adnexbefundes ermöglicht

Die Grösse eines Adnexbefundes, seine Struktur, seine Echogenität, die Dicke seiner Wand und der Nachweis von Septen, das Vorhandensein

von Vegetationen und die Präsenz von Aszites sind entscheidende Kriterien für die Scoreberechnung [15–21, 27]. Ein einkammeriger, zystischer Befund mit feiner, glatter Wand hat eine niedrige Punktzahl, dagegen wird ein multilokulärer Befund mit dicker Wand und echogenem Inhalt mit einer hohen Punktzahl (Tab. 2 und 3) bewertet. Ein Adnexbefund kann bösartig sein, sofern ≥ 9 im Sassonescore [16] erreicht werden (Tab. 2). Verwendet man den Mainzer-Score, so sprechen ≥ 9 in der Prämenopause und ≥ 10 in der Postmenopause für einen bösartigen Befund (Tab. 3) [21, 27]. $\epsilon 3$

Die Punktzahlen für die einzelnen empfohlenen Scores sind nicht immer reproduzierbar. Es bestehen nur wenige, prospektive Untersuchungen mit prospektiver Evaluation bzw. Validierung der erwähnten Scores [22].

Man kann sich in der Regel nicht damit begnügen, alle morphologischen Charakteristiken zu summieren, um zu entscheiden, ob eine Intervention notwendig ist, da sonst eine zu hohe falsch-positive Rate entsteht. Um maligne Prozesse nicht zu verpassen, darf man sich auch nicht durch einen Score limitieren lassen [11].

Tabelle 1

Spezifität, Sensitivität und prädiktiver Wert der Transvaginalsonographie.

Nr.	Jahr	Studien	n	Aussage	Spezifität	Sensitivität	Negativ prädiktiver Wert	Positiv prädiktiver Wert	Evidenz	Validität
8	1990	Granberg et al.	180	Erhöhte Wahrscheinlichkeit für Malignität bei grossen Tumoren und papillären Strukturen	52	91	–	52	III	–
16	1991	Sassone et al.	143	Score, welcher die Unterscheidung zwischen gutartigen und bösartigen Tumoren erleichtert	83	100	100	37	III	–
37	1992	Weiner et al.	53	Diagnostikverbesserung dank Dopplersonographie	69	94	96	59	III	–
38	1993	Timor-Tritsch et al.	115	Diagnostikverbesserung dank Dopplersonographie	87	94	99	60	III	–
26	1994	Bromley et al.	33	Keine Diagnostikverbesserung durch Dopplersonographie	52	91	–	52	III	–
29	1994	Jain	50	Diagnostikverbesserung dank Dopplersonographie	95	90	–	–	III	94
20	1995	Hata et al.	102	Diagnostikverbesserung dank Dopplersonographie	69	87	93	54	III	75
41	1995	Stein et al.	170	Keine Diagnostikverbesserung durch Dopplersonographie	62	98	99	50	III	–
42	1995	Zanetta et al.	150	Diagnostikverbesserung dank Dopplersonographie	74	89	–	–	III	82
25	1996	Leeners et al.	109	Diagnostikverbesserung dank Dopplersonographie	85	70	–	–	III	–
43	1996	Prömpeler et al.	212	Diagnostikverbesserung dank Dopplersonographie	63	91	–	–	III	77
27	1999	Weber et al.	195	Score, welcher die Unterscheidung zwischen gutartigen und bösartigen Tumoren erleichtert	91	97	97	91	III	–

Tabelle 2

Sassone-Score [16].

	Struktur der Innenwand	Wanddicke	Septen	Echogenität
1	glatt	Dünn ≤ 3 mm	keine	keine
2	unregelmässig ≤ 3 mm	dick > 3 mm	dünn ≤ 3 mm	gering
3	papilläre Strukturen > 3 mm	vorwiegend solid	dick > 3 mm	gering und echo- genes Zentrum
4	vorwiegend solid			gemischt
5				stark

Tabelle 3

Score nach Mainz.

Score	0	1	2	Total
Gesamtstruktur des Tumors	–	einfach	komplex	2
Begrenzung des Tumors	glatt	leicht irregulär	deutlich irregulär	2
Wanddicke	< 3 mm	$\geq 3, \leq 5$ mm	> 5 mm, oder nicht beurteilbar	2
Binnenechos im zystischen Anteil	keine	homogen	inhomogen	2
Septen	keine	≤ 3 mm	> 3 mm	2
Form des komplexen oder rein soliden Anteils	keine	glatt	höckerig	2
Echogenität des komplexen oder rein soliden Anteils	keine	homogen	inhomogen	2
Schallschatten	Echoverstärkung	teilweise	vollständig	2
Aszites	keiner	wenig	mässig	2
Lebermetastasen / Peritonealkarzinose	nicht nachweisbar	nicht schlüssig beurteilbar	darstellbar	2

3.5 Die Dopplersonographie erlaubt die Erkennung von rasch wachsenden Adnexbefunden. Aufgrund der Spezifität ist sie nur in der Postmenopause anwendbar

Der Farbdoppler erlaubt, die Vaskularisation von Adnexbefunden zu analysieren. Die angiogene Aktivität eines Tumors korreliert mit dem Wachstum der Geschwulst. Die Gefässe und die Shunts der Tumoren mit schnellem Wachstum haben eine unterschiedliche Beschaffenheit der Tunica muscularis. In der Diastole resultiert daraus nicht nur ein geringerer Gefässwiderstand, sondern auch eine geringere Pulsatilität. Daraus resultieren eine Verringerung des *Resistance Index* und des *Pulsatility Index* und eine Zunahme der *Velocity* [28–31]. Man beobachtet einen fortlaufenden diastolischen Fluss. Dieses Phänomen sieht man in 68–98% der bösartigen Tumoren, in 35–99% der gutartigen Tumoren wie auch beim Gelbkörper [32–37, 40]. $\text{E}3$

Nicht alle bösartigen Tumoren zeigen eine Zunahme des Flows in Gefässen, denn das Lumen der Gefässe kann karzinombedingt von Thrombosen obstruiert werden [11].

Der negative prädiktive Wert des Farbdopplers liegt im Bereich von 89,6 bis 99,8 %, während sein positiver prädiktiver Wert bei 28,0–98,2 % liegt [20, 26, 34–47]. In der Postmenopause kann der Farbdoppler eher einen bösartigen von einem gutartigen Tumor unterscheiden, während in der Prämenopause diese Unterscheidung viel unsicherer ist (Tab. 4) [3, 11].

Bei Tumoren mit einem Durchmesser von über 10 cm ist der Einsatz des Farbdopplers für die Entscheidung, ob ein Eingriff gemacht werden soll, nicht nötig, da die Grösse allein schon Grund genug für den Eingriff ist. [11]. $\text{E}3$

3.6 In der Prämenopause bestimmt man bei einer Amenorrhoe das β -HCG im Urin bzw. im Serum

Ein Adnexbefund in Kombination mit einem positiven Serum- β -HCG-Wert und einer leeren Gebärmutterhöhle lässt die Existenz einer extrauterinen Schwangerschaft vermuten [5]. $\text{E}3$

3.7 Der CA-125-Serumwert darf nicht als alleiniger Früherkennungstest verwendet werden

Die Sensibilität dieses Tumormarkers liegt im Stadium I bei nur 50 %, während sie bei den Stadien II–IV bei 90 % liegt (Tab. 5) [48–56]. $\text{E}3$

Das CA-125 kann auch bei den folgenden benignen Veränderungen erhöht sein: Menstruation, Endometriose, Myomen, Schwangerschaft, pelvinen Infektionen, Leberaffektionen, gastrointestinalen Erkrankungen und bei Perikarditis. Ausserdem kann der Tumormarker auch bei anderen Krebserkrankungen ansteigen, wie zum Beispiel bei Brustkrebs, beim Endometriumkarzinom, bei Lungenkrebs, Lebermalignomen, Harnblasenkrebs, Pankreaskrebs und bei Non-Hodgkin-Lymphomen [52, 57]. Dies erklärt, warum bei 98 % der Frauen, bei denen ein erhöhtes CA-125 als Zufall gefunden wird, kein Ovarialkarzinom vorliegt [58]. $\text{E}3$

Weitere Tumormarker wie α -FP, CA-72.4 und OVX-1 u. a. sind ebenfalls ungeeignet für den alleinigen Einsatz in der Früherkennung des Ovarialkarzinoms.

3.8 Ein gutartiger Adnexbefund sollte nach 6–9 Wochen sonographisch nachkontrolliert werden (bei der prämenopausalen Frau in der ersten Zyklusphase)

In der Prämenopause verschwinden 89 % aller funktionellen Adnexbefunde wieder [22]. In der Postmenopause kommt es in 37–40 % aller unilokulären, zystischen Adnexbefunde, die 5–10 cm messen, in weniger als zwei Monaten zu einer Verkleinerung [23, 24]. 55 % der komplizierten zystischen Befunde, die entweder multilokulär

und/oder solid sind und nicht 10 cm an Grösse übersteigen, können ebenfalls verschwinden [24].
 §3 Sofern mit der Patientin eine Ultraschallkontrolle vereinbart wird, soll diese nach 6–9 Wochen durchgeführt werden [22]. Bei den prämenopausalen Frauen wird diese Untersuchung in der ersten Zyklusphase empfohlen (Abb. 1 und 2). Die Persistenz eines komplexen, zystischen Befundes erhöht das Malignitätsrisiko, unabhängig von allen morphologischen Scores [22].

3.9 Ein verdächtiger Adnexbefund (wahrscheinlich gutartig oder wahrscheinlich bösartig) muss mittels Laparoskopie weiter abgeklärt werden

Patientinnen mit Adnexbefunden, die ein kleines Risiko haben, bösartig zu sein, können gut laparoskopisch behandelt werden [59, 60]. Die Vorteile der Laparoskopie sind: kürzere Hospitalisation [61–63], weniger postoperative Schmerzen [63, 64], weniger Adhäsionen [65] und tiefere Kosten [66].
 §3 Trotz der Vorteile der Laparoskopie soll man nie die Prinzipien der Krebschirurgie verletzen [59]. Das Einverständnis der Patientin für eine Laparotomie ist aus diesen Gründen immer präoperativ einzuholen.

Zu Beginn der Laparoskopie inspiziert man die ganze Peritonealhöhle. Entdeckt man einen bösartigen Tumor oder hat man den starken Verdacht, einen solchen entdeckt zu haben, ist die direkte Laparotomie gerechtfertigt. Man führt eine Peritoneallavage durch oder entnimmt allfälligen Aszites zur zytologischen Diagnostik. Eingutartiges Aussehen eines Adnexbefundes ist kein sicherer Beweis für eine benigne Histologie. Der kontralaterale Eierstock muss stets gut inspiziert und allenfalls biopsiert werden, ebenso ist eine Douglas-Zytologie zu entnehmen.

Es wird empfohlen, am Ende des Eingriffs die ganze Peritonealhöhle ausgiebig zu spülen [60].

3.10 Ein gutartiger oder wahrscheinlich gutartiger Adnexbefund wird in der Prämenopause durch Befundausschälung und in der Postmenopause durch eine Adnexektomie behandelt. In der Postmenopause kann eine beidseitige Adnexektomie vorgeschlagen werden

In der Prämenopause kann bei Auffinden eines solchen Befundes die Operation limitiert und nur eine Befundausschälung durchgeführt werden. Im Idealfall entnimmt man den Befund

Tabelle 4
Spezifität, Sensitivität und prädiktiver Wert der Dopplersonographie.

Nr.	Jahr	Studien	n	Variablen	Spezifität	Sensitivität	Negativ prädiktiver Wert	Positiv prädiktiver Wert	Evidenz	Validität
34	1990	Kurjak et al.	147	RI <0,4	99	100	–	–	III	99
35	1990	Kurjak et al.	151	RI 0,5	100	100	100	100	III	100
36	1992	Kurjak et al.	83	RI 0,41	65	93	95	59	III	–
37	1992	Weiner et al.	53	PI 1,0	97	94	97	94	III	–
38	1993	Timor-Tritsch et al.	115	RI 0,46	99	94	99	94	III	–
			115	PI 0,62	97	88	97	88	–	–
39	1994	Wu et al.	222	RI 0,4	94	67	–	–	III	–
			222	RI 0,5	90	75	–	–	–	–
26	1994	Bromley et al.	33	RI 0,6	81	66	67	–	III	66
40	1995	Carter et al.	123	PI <1,0	79	57	89	30	III	75
			123	RI 0,6	77	43	86	55	–	70
20	1995	Hata et al.	102	RI <0,72	68	93	96	81	III	76
			102	PI >16 cm/Sekunde	92	83	93	46	–	89
41	1995	Stein et al.	170	PI 1,0	66	67	83	50	III	–
			170	RI 0,5	90	24	73	–	–	–
42	1995	Zanetta et al.	150	PI <1,0	73	93	–	–	III	83
			150	RI <0,56	80	85	–	–	–	82
43	1996	Prömpeler et al.	212	RI 0,5 (prämenopausal)	59	86	–	–	III	66
			212	RI 0,5 (postmenopausal)	55	79	–	–	–	69
44	1998	Emoto et al.	143	RI <0,51	77	91	98	45	III	75
			143	PI <0,86	72	100	100	42	–	75

Tabelle 5

Spezifität, Sensitivität und prädiktiver Wert des CA-125.

Nr.	Jahr	Studien	n	Aussage	Spezifität	Sensitivität	Negativ prädiktiver Wert	Positiv prädiktiver Wert	Evidenz	Validität
50	1988	Malkasian et al.	158	Spezifität und Sensitivität sind besser in der Postmenopause	80	82	89	70	III	81
51	1992	Inoue et al.	65	Die alleinige Bestimmung des CA-125 ungenügend	–	38	–	–	III	–
52	1992	Gadducci et al.	344	Die Sensitivität ist besser in der Postmenopause	76	87	99	60	III	69
53	1994	Maggino et al.	388	Diagnostikverbesserung dank Dopplersonographie	96	92	–	–	III	94
54	1994	Schutter et al.	228	Diagnostikverbesserung dank Klinik und Dopplersonographie	80	72	–	–	III	–
55	1996	Gadducci et al.	124	Erhöhtes Risiko für Malignität bei erhöhtem CA-125 & D-Dimer	94	77	82	92	III	–
56	1996	Dorum et al.	180	Die alleinige Bestimmung des CA-125 ist ungenügend	97	44	97	44	III	–

intakt ohne Eröffnung und Entleerung des Inhalts in die Peritonealhöhle. 15–20 % aller sogenannten funktionellen Zysten zeigen histologisch doch organische Veränderungen [67]. 83

Wenn der Befund mehr als 8–10 cm misst und wenn die Wand sehr dünn ist, besteht die Gefahr einer Ruptur. Um die Folgen einer Ruptur zu verhindern, plziert man den Befund zur Entfernung in einen Bergesack.

In der Peri- und Postmenopause sollte man eine uni- bzw. je nach Situation und Einver-

ständnis der Patientin eine bilaterale Adnexektomie durchführen, ohne den Befund zu rupturieren [68]. Der Uterus kann erhalten bleiben.

Bei Zweifel hinsichtlich der Gutartigkeit des entfernten Adnexbefundes ist eine Schnelldiagnose bzw. Schnellschnittdiagnose wertvoll und anzustreben [69].

3.11 Bei einem möglicherweise bösartigen Adnexbefund soll, sowohl in der Prä- wie in der Postmenopause, die Adnexektomie erfolgen

Die Ausschälung eines Adnexbefundes, der als wahrscheinlich bösartig beurteilt wird, birgt das Risiko der Zellverschleppung in die Abdominalhöhle und ist deshalb in der Prä- und Postmenopause zu vermeiden.

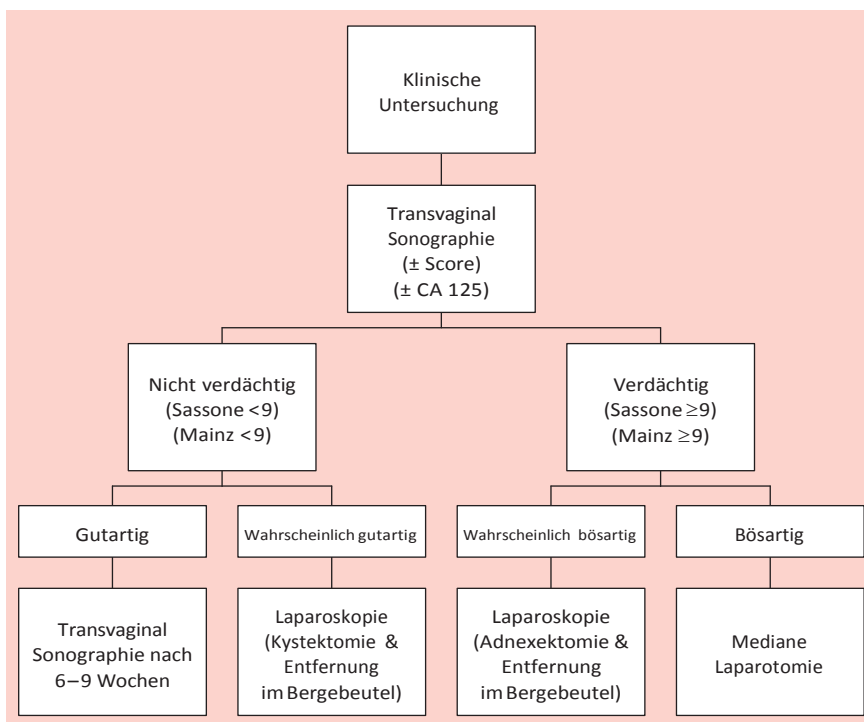
Die Möglichkeit, während der Laparoskopie eine Schnellschnittuntersuchung durchzuführen, erlaubt, falls nötig, ohne Verzögerung die Durchführung einer Laparotomie [69–70].

3.12 Die Entfernung eines Adnexbefundes während einer Laparoskopie muss immer in einem Bergebeutel erfolgen

Der Adnexbefund muss in einen Bergebeutel plziert werden [60], anschliessend wird der Bergebeutel verschlossen und der Befund im Bergebeutel geborgen. Solange sich der Bergebeutel in der Abdominalhöhle befindet, sollte unbedingt die Perforation verhindert werden. Ebenso sollte jede mögliche, peritoneale Kontamination von Tumorzellen verhindert werden. Laborergebnisse zeigen, dass Kohlenstoffdioxid (CO₂) das Wachstum von Tumorzellen im Peritoneum stimulieren kann [71]. 83

Abbildung 1

Adnexbefund in der Prämenopause.



Sofern eine bilaterale Adnexektomie durchgeführt wird, können auch zwei Eierstöcke in den gleichen Sack plaziert werden. Bei makroskopisch gleichartigen Befunden ist die Seitenkennzeichnung notwendig.

3.13 Ein bösartiger Adnexbefund bedarf einer medianen Laparotomie

Eine mediane Laparotomie unterhalb bzw. je nach Befund oberhalb des Nabels ist notwendig, sofern man die Diagnose bereits präoperativ gestellt hat und/oder wenn der bösartige Befund während einer Laparoskopiediagnostiziert wurde. In dieser Situation ist mit Adhäsionen und Tumorauflagerungen auf den Nachbarorganen zu rechnen. $\text{E}4$

Die Intervention beinhaltet eine Peritoneal-lavage, eine bilaterale Adnexektomie, eine Hysterektomie, eine infrakolische Omentektomie, Peritonealbiopsien, eine pelvine und paraortale Lymphadenektomie (besonders bei Patientinnen in Frühstadien) und eine Blinddarmentfernung [69].

3.14. Die alleinige Zystenpunktion und die alleinige endoskopische Inspektion des Zystenbalges gilt nicht als adäquate Therapie. Das Morcellement eines Adnexbefundes soll nicht durchgeführt werden

Die Punktion eines Adnexbefundes führt zu einem erhöhten Rezidivrisiko. $\text{E}4$ Die Aspiration oder die Fenestrierung bzw. die partielle Exzision

sind nur bei persistierenden Follikelzysten und bei Endometriomen im Rahmen weiterer Therapien sinnvoll [60].

Die Ausschälung und/oder das Morcellement eines wahrscheinlich bösartigen oder bösartigen Befundes kann eine Aussaat von Tumorzellen in der Abdominalhöhle zur Folge haben. Die Prognose kann verschlechtert werden [69, 72], wenn es sich um ein Karzinom oder ein Teratom (chemische Peritonitis) handelt [73]. $\text{E}3$

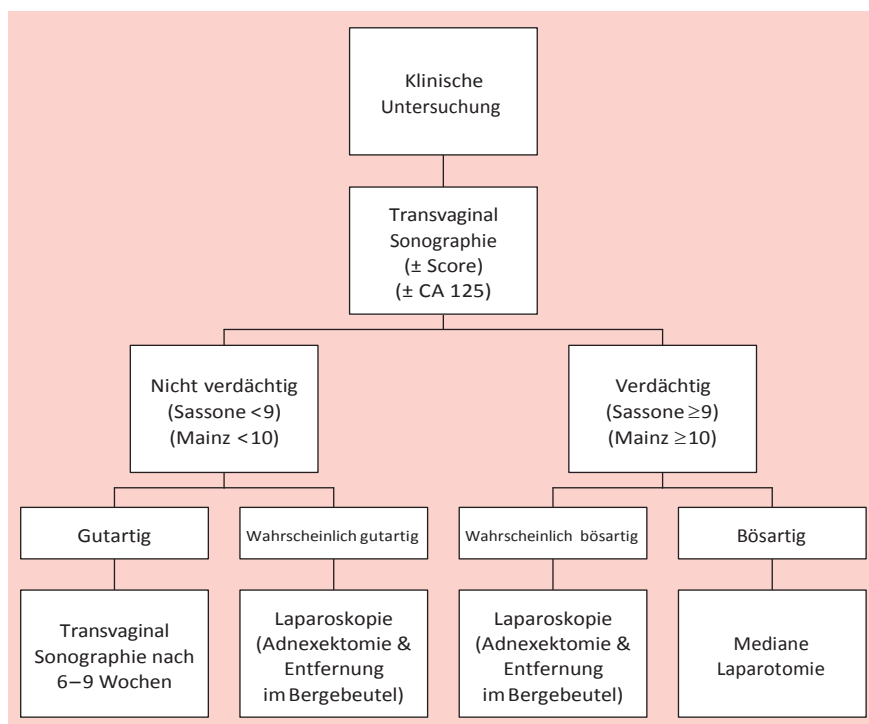
Die intraoperative Ruptur eines bösartigen Adnexbefundes kann sowohl während einer Laparotomie wie auch während einer Laparoskopie erfolgen. Im Falle eines Ovarialkarzinoms Stadium I erhöht die Ruptur das Rückfallrisiko, während die direkten Folgen auf das Gesamtüberleben ungewiss sind [74–78].

3.15 Die Zeitspanne zwischen Ruptur eines bösartigen Ovarialbefundes im Stadium I bis zur definitiven Laparotomie sollte nicht 8–14 Tage überschreiten

Die Zeitspanne zwischen Ruptur – oder Dauer von der unvollständigen laparoskopischen Entfernung eines Ovarialmalignoms – bis zur definitiven Laparotomie ist ein wichtiger Prognosefaktor. Dies wurde von Kindermann et al. [69], Lehner et al. [72] und von Maiman et al. [79] gezeigt. Ein solcher Tumor kann in der Folge Progredienz zeigen, wenn die Frist von 8 Tagen [69] bzw. von 17 Tagen [72] bzw. von 4 Wochen [79] überschritten wird. $\text{E}3$ Es gilt zu betonen, dass über die Langzeitfolgen bei Patientinnen mit laparoskopisch anoperierten Malignomen noch wenig bekannt ist [69]. Die Arbeitsgruppe empfiehlt deshalb, sich an die Frist von max. 8 bis 14 Tagen bis zur Reoperation zu halten.

Abbildung 2

Adnexbefund in der Postmenopause.



4. Literatur

- 1 Krebs in der Schweiz: Fakten, Kommentare. Bern: Schweizerische Krebsliga;1998.
- 2 Prömpeler HJ, Madjar H, Sauerbrei W, Lattermann, Pfeleiderer A. Diagnostic formula for the differentiation of adnexal tumors by transvaginal sonography. *Obstet Gynecol* 1997;89:428-33.
- 3 Kuhn W, Ohmers R. Frühdiagnostik und Management von Ovarientumoren. In: von Künzel W, Kirschbaum M (Hrsg.). Fortbildungskongress für Ärzte der Frauenheilkunde und Geburtshilfe. Heidelberg: Springer; 1993. S. 271-6.
- 4 Clinical practice guidelines for the care and treatment of breast cancer: a Canadian consensus document. *CMAJ* 1998;158 (3 Suppl).
- 5 Beck L, Berg D, Leidenberger F, et al. Die Abklärung eines Adnexbefundes. *Gynäkologe* 1999;32:467-84.

- 6 Pinotti JA, De Franzin CM, Marussi EF, Zeferino LC. Evolution of cystic and adnexal tumors identified by echography. *Int J Gynaecol Obstet* 1988; 26:109-14.
- 7 Padilla LA, Radosevich DM, Milad MP. Accuracy of the pelvic examination in detecting adnexal masses. *Obstet Gynecol* 2000;96:593-8.
- 8 Granberg S, Wikland M, Janson I. Macroscopic characterisation of ovarian tumors and the relation to the histological diagnosis: criteria to be used for ultrasound evaluation. *Gynecol Oncol* 1989;35:139-44.
- 9 Granberg S, Norstrom A, Wikland M. Tumors in the lower pelvis as imaged by vaginal sonography. *Gynecol Oncol* 1990;37:224-9.
- 10 Luxman D, Bergman A, Sagi J, David MP. The postmenopausal adnexal mass: correlation between ultrasonic and pathologic findings. *Obstet Gynecol* 1991;77:726-8.
- 11 Tailor A, Hackett E, Bourne T. Ultrasonography of the ovary. In: Anderson JC (ed.). *Gynecologic Imaging*. London: Churchill Livingstone; 1999. p. 319-43.
- 12 Valentin L, Sladkovic P, Marsal K. Limited contribution of Doppler velocimetry to the differential diagnosis of extrauterine pelvic tumours. *Obstet Gynecol* 1994;83:425-33.
- 13 Hermann U, Locher GW, Goldhirsch A. Sonographic patterns of ovarian tumors: prediction of malignancy. *Obstet Gynecol* 1987;69:777-81.
- 14 Bourne TH, Campbell S, Reynolds KM, Whitehead MI, Hampson J, Royston P, et al. Screening for early familial cancer with transvaginal ultrasonography and colour blood flow imaging. *Br Med J* 1993;306:1025-9.
- 15 Lerner JP, Timor-Tritsch JE, Federmann A, Abramovich G. Transvaginal ultrasonographic characterisation of ovarian masses with an improved, weighted scoring system. *Am J Obstet Gynecol* 1994;170:81-5.
- 16 Sassone AM, Timor-Tritsch IE, Artner A, Westhoff C, Warren WB. Transvaginal sonographic characterisation of ovarian disease: evaluation of a new scoring system to predict ovarian malignancy. *Obstet Gynecol* 1991;78:70-5.
- 17 Kurjak A, Predanic M. New scoring system for prediction of ovarian malignancy based on transvaginal color Doppler. *J Ultrasound Med* 1992; 11:631-8.
- 18 Timor-Tritsch JE, Lerner JP, Monteguado A, Santos R. Transvaginal ultrasonographic characterisation of ovarian masses by means of color flow – direct doppler – measurements and morphologic scoring system. *Am J Obstet Gynecol* 1993;168:909-13.
- 19 DePriest PD, Shenson D, Fried A, Hunter JE, Andrews SJ, Gallion HH, et al. A morphology index based on sonographic findings in ovarian cancer. *Gynecol Oncol* 1993;51:7-11.
- 20 Hata K, Hata T, Kitao M. Intratumoral peak systolic velocity as a new possible predictor for detection of adnexal malignancy. *Am J Obstet Gynecol* 1995;172:1496-500.
- 21 Merz E, Weber G, Bahlmann F, Kiesslich R. Ein neues sonomorphologisches Score-System (Mainzer-Score) zur Beurteilung von Ovarialtumoren bei der transvaginalen Sonographie. Teil I: Vergleich zwischen Score-System und Beurteilung durch erfahrenen Untersucher bei prämenopausalen Frauen. *Ultraschall Med* 1998; 19:99-107.
- 22 Osmer RGW, Osmer M, von Maydell B, Wagner B, Kuhn W. Preoperative evaluation of ovarian tumors in the premenopause by transvaginosonography. *Am J Obstet Gynecol* 1996; 175:428-34.
- 23 Kroon E, Andolf E. Diagnosis and follow-up of simple ovarian cysts by ultrasound in postmenopausal women. *Obstet Gynecol* 1995; 85:211-4.
- 24 Bailey CL, Uelan FR, Land GL, DePriest PD, Gallion HH, Kryscio RJ, van Nagell JR Jr. The malignant potential of small cystic ovarian tumors in women over 50 years of age. *Gynecol Oncol* 1998;69:3-7.
- 25 Leeners B, Schild RL, Funk S, Hauptmann S, Kemp B, Schröder W, Rath W. Colour Doppler sonography improves the preoperative diagnosis of ovarian tumours made using conventional transvaginal sonography. *Eur J Obstet Gynecol* 1996;64:79-85.
- 26 Bromley B, Goodman H, Benacerraf BR. Comparison between sonographic morphology and Doppler waveform for the diagnosis of ovarian malignancy. *Obstet Gynecol* 1994;83:434-7.
- 27 Weber G, Merz E, Bahlmann F, Leber AM. A new sonomorphologic scoring system (Mainz Score) for the assessment of ovarian tumors using transvaginal ultrasonography. Part II: A comparison between the scoring system and the assessment by an experienced sonographer in postmenopausal women. *Ultraschall Med* 1999;20:2-8.
- 28 Folkman J. How is blood vessel growth regulated in normal and neoplastic tissue? – G. H. A. Clowes Memorial Award Lecture. *Cancer Res* 1986;46:467-73.
- 29 Jain KA. Prospective evaluation of adnexal masses with endovaginal gray-scale and duplex and color Doppler US: correlation with pathologic findings. *Radiology* 1994;191:63-7.
- 30 Taylor KJM, Ramos I, Carter D, Morse IS, Snower D, Fortune K. Correlation of Doppler US tumor signals with neovascular morphologic features. *Radiology* 1988;166:57-62.
- 31 DePriest PD, Gallion HH, Pavlik EJ, Kryscio RJ, van Nagell JR. Transvaginal sonography as a screening method for the detection of early ovarian cancer. *Gynecol Oncol* 1997;65:408-14.
- 32 Folkman J. Tumor angiogenesis. *Adv Cancer Res* 1985;43:175-203.
- 33 Bourne T. Transvaginal color Doppler in gynecology (review). *Ultrasound Obstet Gynecol* 1991; 1:359-73.
- 34 Kurjak A, Zalud I. Transvaginal colour flow imaging and ovarian cancer. *Br Med J* 1990;300:330.

- 35 Kurjak A, Zalud I, Alfircic Z, Jurkovic D. The assessment of abnormal pelvic blood flow by transvaginal color and pulsed Doppler. *Ultrasound Med Biol* 1990;16:437-42.
- 36 Kurjak A, Schulma H, Sosic A, Zalud I, Shalan H. Transvaginal ultrasound, color flow, and Doppler waveform of the postmenopausal adnexal mass. *Obstet Gynecol* 1992;80:917-21.
- 37 Weiner Z, Thaler I, Beck, Rottem S, Deutsch M, Brandes JM. Differentiating malignant from benign ovarian tumors with transvaginal color flow imaging. *Obstet Gynecol* 1992;79:159-62.
- 38 Timor-Tritsch LE, Lerner JP, Monteagudo A, Santos R. Transvaginal ultrasonographic characterization of ovarian masses by means of color flow-directed Doppler measurements and a morphologic scoring system. *Am J Obstet Gynecol* 1993;168:909-13.
- 39 Wu CC, Lee CN, Chen TM, Shyu MK, Hsieh CY, Chen HY, Hsieh FJ. Incremental angiogenesis assessed by color Doppler ultrasound in the tumorigenesis of ovarian neoplasms. *Cancer* 1994;73:1251-6.
- 40 Carter JR, Lau M, Fowler JM, Carlson JW, Carson LF, Twiggs LB. Blood flow characteristics of ovarian tumours: Implications for ovarian cancer screening. *Am J Obstet Gynecol* 1995;172:901-7.
- 41 Stein SM, Laifer-Narin S, Johnson MB, Roman LD, Muderspach LI, Tyszka JM, Ralls PW. Differentiation of benign and malignant adnexal masses: relative value of gray-scale, color Doppler, and spectral Doppler sonography. *AJR Am J Roentgenol* 1995;164:381-6.
- 42 Zanetta G, Vergani P, Lissoni A. Color Doppler ultrasound in the preoperative assessment of adnexal masses. *Acta Obstet Gynecol Scand* 1994;73:637-41.
- 43 Prömpeler HJ, Madjar H, Sauerbrei W, Lattermann U, Pfeleiderer A. Kombinierte Beurteilung von Ovarialtumoren mit transvaginaler B-Bild- und Farbdoppler-Sonographie. *Geburtsh u Frauenheilk* 1996;56:345-50.
- 44 Emoto M, Udo T, Obama H, Eguchi F, Hachisuga T, Kawarabayashi T. The blood flow characteristics in borderline ovarian tumors based on both color Doppler ultrasound and histopathological analyses. *Gynecol Oncol* 1998;70:351-7.
- 45 Tekay A, Jouppila P. Blood flow in benign ovarian tumors and normal ovaries during the follicular phase. *Obstet Gynecol* 1995;86:55-9.
- 46 Reles A, Wein U, Lübke M, Lichtenegger W. Transvaginale Farbdopplersonographie in der präoperativen Diagnostik von Adnextumoren. *Geburtsh u Frauenheilk* 1998;58:93-9.
- 47 Taylor A, Jukovic D, Bourne TH, Natucci M, Collins WP, Campbell S. Comparison of transvaginal color Doppler imaging and color Doppler energy for assessment of intraovarian blood flow. *Obstet Gynecol* 1998;91:561-7.
- 48 Nustad K, Bast RC, O'Brien T, Nilszson O, Seguin P, Suresh M, et al. Specificity and affinity of 26 monoclonal antibodies against the CA-125 antigen. First report from the ISOBM TD-1 Workshop. *Tumor Biol* 1996;17:175-219.
- 49 Hakama M, Ulf-Hacan S, Knekt P, Järvisalo J, Hakulinen T, Maatela J, Aromaa A. CA-125 a screening test for ovarian cancer. *J Med Screening* 1996;3:40-2.
- 50 Malkasian GD Jr, Knapp RC, Lavin PT, Zurawski VR Jr, Podratz KC, Stanhope R, et al. Preoperative evaluation of serum CA 125 levels in premenopausal and postmenopausal patients with pelvic masses. *Obstet Gynecol* 1988;71:751-6.
- 51 Inoue M, Fukita M, Nakazawa A, Ogawa H, Tanizawa O. Sialyl-Tn, Sialyl-Lewis XI, CA 19.9, CA 125, carcinoembryonic antigen, and tissue polypeptide antigen in differentiating ovarian cancer from benign tumors. *Obstet Gynecol* 1992;79:434-40.
- 52 Gadducci A, Ferdeghini M, Prontera C, Moretti L, Mariani G, Bianchi R, Fioretti P. The concomitant determination of different tumor markers in patients with epithelial ovarian cancer and benign ovarian masses: relevance for differential diagnosis. *Gynecol Oncol* 1992;44:147-54.
- 53 Maggino T, Gadducci A, D'Addario V, Pecorelli S, Lissoni A, Stella M, et al. Prospective multicenter study on CA 125 in postmenopausal pelvic masses. *Gynecol Oncol* 1994;54:117-23.
- 54 Schutter EM, Kenemans P, Sohn C, Kristen P, Crombach G, Westermann R, et al. Diagnostic value of pelvic examination, ultrasound, and serum CA 125 in postmenopausal women with a pelvic mass. An international multicenter study. *Cancer* 1994;74:1398-406.
- 55 Gadducci A, Baicchi U, Marrai R, Ferdeghini M, Bianchi R, Facchini V. Preoperative evaluation of D-dimer and CA 125 levels in differentiating benign from malignant ovarian masses. *Gynecol Oncol* 1996;60:197-202.
- 56 Dorum A, Kristensen GB, Abeler VM, Tropé CG, Moller P. Early detection of familial ovarian cancer. *Eur J Cancer* 1996;32A:1645-51.
- 57 Rosenthal A, Jacobs I. Ovarian cancer screening. *Semin Oncol* 1998;25:315-25.
- 58 Goldstein SR. Postmenopausal adnexal cysts: How clinical management has evolved. *Am J Obstet Gynecol* 1996;175:1498-501.
- 59 Dottino PR, Levine DA, Ripley DL, Cohen CJ. Laparoscopic management of adnexal masses in premenopausal and postmenopausal women. *Obstet Gynecol* 1999;93:223-8.
- 60 Mettler L, Jacobs V, Brandenburg K, Jonat W, Semm K. Laparoscopic management of 641 adnexal tumors in Kiel, Germany. *J Am Assoc Gynecol Laparosc* 2001;8:74-82.
- 61 Lin P, Falcone T, Tulandi T. Excision of ovarian dermoid by laparoscopy and by laparotomy. *Am J Obstet Gynecol* 1995;173:769-71.
- 62 Howard FM. Surgical management of benign cystic teratoma: laparoscopy versus laparotomy. *J Reprod Med* 1995;40:495-9.
- 63 Mais V, Ajossa S, Piras B, Marongiu D, Guerriero S, Melis GB. Treatment of nonendometriotic benign adnexal cysts: a randomized comparison of laparoscopy and laparotomy. *Obstet Gynecol* 1995;86:770-4.

- 64 Davison J, Park W, Penney L. Comparative study of operative laparoscopy versus laparotomy: analysis of the financial impact. *J Reprod Med* 1993;38:357-60.
- 65 Lunderoff P, Thorburn J, Hahlin M, Lindblom B, Källfelt B. Adhesion formation after laparoscopic surgery in tubal pregnancy: a randomized trial versus laparotomy. *Fertil Steril* 1991;55:911-55.
- 66 Howard, Maruri F, Azzi R. Laparoscopic surgery for ectopic pregnancies: technology assessment and public health implications. *Fertil Steril* 1993; 59:487-98.
- 67 Canis M, Mage G, Pouly JL, Watthiez A, Manhes H, Bruhat MA. Laparoscopic diagnosis of adnexal cystic masses: a 12-year experience with long term follow-up. *Obstet Gynecol* 1994;83:707-12.
- 68 SOGC. Directives concernant la laparoscopie de la masse annexielle 1998;76:1-7.
- 69 Kindermann G, Maassen V, Kuhn W. Laparoscopic management of ovarian tumors subsequently diagnosed as malignant: a survey from 127 German departments of obstetrics and gynecology. *J Pelvic Surgery* 1996;2:245-51.
- 70 Biran G, Golan A, Sagiv R, Glezerman M, Menczer J. Conversion of laparoscopy to laparotomy due to adnexal malignancy. *Eur J Gynaecol Oncol* 2002;23:157-60.
- 71 Jacobi CA, Sababt R, Bohn B, Zieren HU, Volk HD, Muller JM. Pneumoperitoneum with carbon dioxide stimulates growth of malignant colonic cells. *Surgery* 1997;121:72-8.
- 72 Lehner R, Wenzl R, Heinzl H, Husslein P, Sevela P. Influence of delayed staging laparotomy after laparoscopic removal of ovarian masses later found malignant. *Obstet Gynecol* 1998;92:967-1.
- 73 Reich O, Kömetter R, Pickel H. Chronisch-vernarbende Peritonitis nach spontan rupturierter Teratomzyste – ein Fallstrick beim chirurgischen Staging von Ovarialtumoren. *Geburtsh u Frauenheilk* 1999;59:94-5.
- 74 Sainz de la Cuesta R, Goff B, Fuller A, Nikrui N, Eichborn J, Rice L. Prognostic importance of intraoperative rupture of malignant ovarian epithelial neoplasms. *Obstet Gynecol* 1994;84:1-7.
- 75 Webb M, Decker D, Mussey E, Williams T. Factors influencing survival in stage I ovarian cancer. *Am J Obstet Gynecol* 1973;116:228.
- 76 Dembo AJ, Davy M, Stenwig EA, Berle EJ, Bush RS, Kjørstad K. Prognostic factors in patients with stage I epithelial ovarian cancer. *Obstet Gynecol* 1990;75:263-72.
- 77 Sevaida P, Dittrich C, Saizer H. Prognostic value of the rupture of the capsule in stage I epithelial ovarian carcinoma. *Gynecol Oncol* 1989; 35:321-2.
- 78 Sjövall K, Nilson B, Einhorn N. Different types of rupture of the tumor capsule and the impact on survival in early ovarian carcinoma. *Int J Gynecol Cancer* 1994;4:333-6.
- 79 Maiman M, Seltzer V, Boyce J. Laparoscopic excision of ovarian neoplasms subsequently found to be malignant. *Obstet Gynecol* 1991;77:563-5.

Die Mitglieder der Arbeitsgruppe

«Adnexbefund»

Prof. Dr. med. Ekkehard Dreher, Bern; Dr. med. Markus Eberhard, Schaffhausen; PD Dr. med. Matthias Fehr, Zürich; PD Dr. med. Ossi Köchli, Zürich; Prof. Dr. med. Joachim Torhorst, Basel

Leiter der Arbeitsgruppe

Dr. med. Jean-François Delaloye, ME, Lausanne

Der Präsident der Kommission Qualitätssicherung der SGGG

Prof. Dr. med. Urs Haller, Zürich

Der Präsident der SGGG

Dr. med. Lucio Bronz, Bellinzona